

Brigitte Losert-Bruggner¹

Nächtliche Stabilisierung des Halswirbelsäulenbereiches durch Schnarcherschienen bei kraniozervikalen Dysfunktionen

Ein Erfahrungsbericht

¹Master im International College of Cranio-Mandibular Orthopedics (www.ICCMO.de), Mitglied der Deutschen Gesellschaft schlaftherapeutisch tätiger Zahnmediziner (www.dgsz.de).

Einleitung

Kraniozervikale Dysfunktionen können besonders nachts zum Tragen kommen, wenn die Muskulatur im Tonus reduziert ist und ihre Haltfunktion verliert. Betroffene Menschen können wegen der Schmerzen im Haltungsbereich nicht gut schlafen und wachen morgens mit Schmerzen auf. Während des Tages werden die Beschwerden oftmals besser, um in der darauf folgenden Nacht wieder in den gleichen Circulus virtuosus zu verfallen. „Normale“ Aufbisschienen zur Therapie kraniozervikaler und kranio-mandibulärer Dysfunktionen, die im Wachzustand therapeutisch ihren Zweck erfüllen, versagen bei manchen Patienten in der Nacht. Besonders betroffen sind die Patienten, bei denen bereits eine Überdehnung oder sonstige Schädigung des Band- und Kapselapparates des Kiefergelenks stattgefunden hat. Ein besonderes Augenmerk sollte hierbei auf Schleudertraumapatienten gerichtet werden, die fast immer eine unfallbedingte kraniozervikale und kranio-mandibuläre Dysfunktion aufweisen. Eine Unterkieferprotrusionsschiene kann hierbei nicht nur obstruktive,

schlafbezogene Atmungsstörung, falls vorhanden, therapieren, sondern auch den Halswirbelsäulen- und Kiefergelenksbereich entlasten. Wird die Schiene in der individuell ermittelten, neuromuskulären Kieferposition angefertigt, kann sie neben der kraniozervikalen Dysfunktion auch die kranio-mandibuläre Dysfunktion therapieren. Die Aussage, dass kranio-mandibuläre Dysfunktionen eine Kontraindikation für Schnarcherschienen darstellen, kann heute so nicht mehr gelten und bedarf einer individuellen Betrachtungsweise des Krankheitsgeschehens, der gewählten Kieferzuordnung und des einzugliedernden Schientypes.

Die Wechselwirkung der kraniozervikalen und kranio-mandibulären Region kann durch eigene Untersuchungen mit Hülse (Abb. 1a-c und Abb. 2) und aus der Literatur belegt werden. Die Stellung des Unterkiefers steht in direkter Verbindung zu den Kopfgelenken und umgekehrt. Eine Fehlstellung des einen Gelenkes führt häufig zu der des anderen. So wirkt sich auch die Therapie des HWS-Bereiches direkt auf die Stellung des Unterkiefers und der Kiefergelenke aus und umgekehrt.

Wenn nachts der Unterkiefer in alle Positionen rutschen und eine Vorschädigung des HWS-Bereiches diese Positionen nicht kompensieren kann, können oben beschriebene Probleme auftreten. Nachfolgend sollen zwei Patientenfälle beschrieben werden, bei

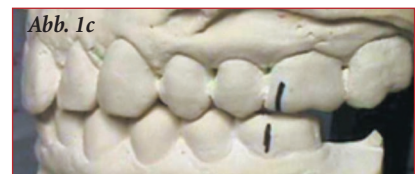
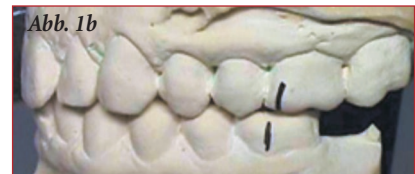
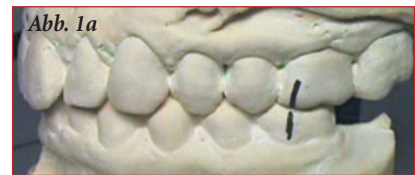Abb. 1a-c: *Habituelle Kieferposition (die Striche stehen übereinander), Position nach Entspannung der Kaumuskulatur mittels niedrigfrequenter TENS-Therapie (Vorschub des Unterkiefers links um 1,1 mm), Position nach Therapie der Kopfgelenke nach der Methode von Arlen (Vorschub des Unterkiefers links um 1,0 mm). Sowohl die alleinige Therapie der Kaumuskulatur, als auch die alleinige Therapie der Kopfgelenke führt zu fast identischen Ergebnissen in der neuromuskulären Kieferzuordnung.*

denen die nächtlichen kraniozervikalen Dysfunktionen über eine Schnarcherschiene deutlich reduziert werden konnten.

Bewährt haben sich bei mir zwei Schienenarten: Die Schnarcherschiene nach Hinz und die Silensor-Schiene.

Stichworte

Schnarcherschienen, kraniozervikale Dysfunktionen, kranio-mandibuläre Dysfunktionen, neuromuskulär ausgerichtete Kieferposition, Schleudertraumen, zahnärztliche Therapie obstruktiver Schlafapnoe.

Abb. 2

Anteriore Verschiebung des Unterkiefers nach TENS, nach Atlas-therapie und nach Kombination von beiden bei 24 Patienten mit kraniozervikalen Dysfunktionen

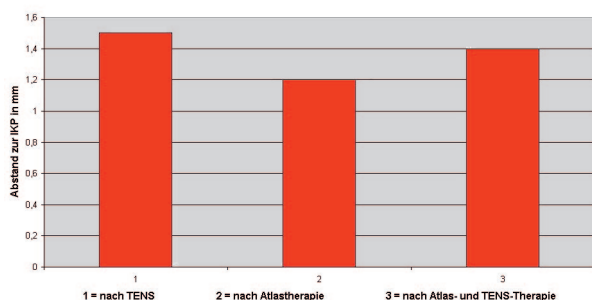


Abb. 2: Die Nulllinie entspricht der habituellen Kieferposition. Die Säulen nach oben geben die Vorverlagerung des Unterkiefers nach den entsprechenden Therapieformen an. Die linke Säule entspricht der Behandlung der Kaumuskulatur mittels niedrigerfrequenter TENS-Therapie (Vorverlagerung des Unterkiefers um 1,5 mm). Die mittlere Säule nach der Behandlung der Kopf-gelenke nach der Methode von Arlen (Vorverlagerung des Unterkiefers um 1,2 mm). Die rechte Säule entspricht der Kombination beider Behandlungsformen, direkt nacheinander durchgeführt (Vorschub des Unterkiefers um 1,4 mm).

Die Schiene nach Hinz ist über die teleskopierenden Arme in der Protrusion fast stufenlos einstellbar. Der Kiefer hat relativ viel Bewegungsspielraum und kann beim Öffnen sogar leicht zurückfallen (Abb. 3). Der Bewegungsspielraum kann über Gummiringe, die im Seitenzahnbereich vom Ober- zum Unterkiefer eingehängt werden, verringert werden. Bei der Silensor-Schiene kann die einmal ermittelte Unterkieferposition in drei (vier) Stufen von jeweils einem Millimeter verändert werden. Bei ihr ist der Bewegungsspielraum des Unterkiefers von Anfang an geringer und bei der Mundöffnung wird der Unterkiefer nach vorne geführt (Abb. 4). Die Indikation der Schienenart muss individuell auf den Patientenfall ausgerichtet werden. Außerdem ist die Art der Bissnahme zu berücksichtigen. Wenn als Ausgangsposition schon eine forcierte Protrusion des Unterkiefers gewählt wird, ist es sinnvoller, mit einer Hinz-Schiene zu arbeiten. In einem solchen Fall würde die Silensor-Schiene bei der Mundöffnung den sowieso schon weit protrudierten Unterkiefer noch weiter nach vorne bringen und die Kiefergelenke stark belasten. Wählt man aber als Ausgangsposition für die Schnarcherschiene eine physiologisch ausgerichtet, individuelle, neuromuskuläre Kieferzuordnung, ist es sinnvoller mit einer Silensor-Schiene zu arbeiten. Bei Kieferschluss kann die neuromuskuläre Position eingenom-

men werden, bei Mundöffnung erfolgt eine leichte Protrusion.

Leider gibt es für die Silensor-Schiene keine industriell angefertigten Messschablonen in der Länge von 24 mm zum Befestigen der Arme in der gleichen Länge. Diese muss selbst angefertigt werden, wenn der Aufbiss der Schiene neuromuskulär ausgerichtet sein soll. Die Indikation von Monoblockschiene ist bei Fällen, bei denen die Beweglichkeit des Unterkiefers fast ganz eingeschränkt werden soll, denkbar. Meine eigenen Erfahrungen mit Monoblockschiene, ausgerichtet nach der neuromuskulären Kieferposition, sind noch unzureichend, sodass ich sie in die Betrachtung nicht einbeziehen kann.

Frau EA, 52 Jahre

Die Patientin erlitt in Folge eines Autounfalls im April 1996 ein schweres Kopf-Hals-Trauma. Es traten die typischen Befunde auf, wie sie nach HWS-Schleudertraumen beobachtet wer-

den: multisensorische neurootologische Funktionsstörungen, periphere und zentrale vestibulospinale Störungen mit verstärkter Hirnstammtaumeligkeit, zentrale Reaktionshemmung des optokinetischen Systems, pancochleäre neurosensorische Hörstörungen, pontomedulläre Hörbahnstörungen und Zervikozephalgie bei Instabilität des kraniozervikalen Überganges. 07/99 erfolgte eine Stabilisierungsoperation am kraniozervikalen Übergang mit transartikulärer Plattenverschraubung im Bereich C1/C2 von dorsal und 07/00 eine Nachoperation wegen Schraubenlockerung in diesem Bereich (Abb. 5).

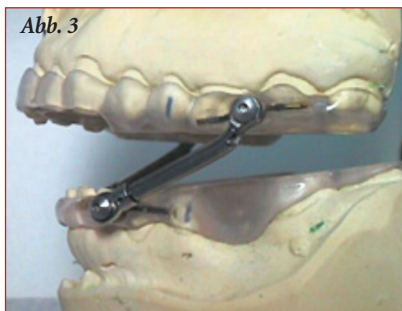

Abb. 3: IST-Gerät nach Prof. Hinz. Beim Öffnen fällt der Unterkiefer ein wenig zurück.

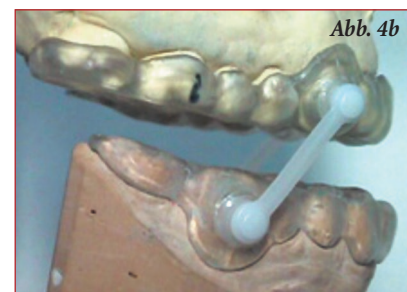
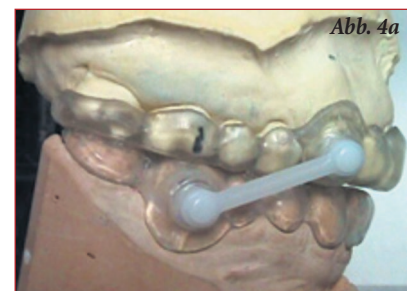


Abb. 4a und b: Silensor-Schiene bei geschlossenem Mund mit Aufbiss in neuromuskulär ausgerichteter Kieferposition (a). Beim Öffnen gleitet der Unterkiefer ein wenig nach vorne (b).

Neben den beschriebenen Störungen bestehen seit dem Unfall Beschwerden in beiden Kiefergelenken, eine eingeschränkte Mundöffnung, Schmerzen an allen Zähnen, Kopfschmerzen, Gesichtsschmerzen, Tinnitus, Schwindel, Schluckbeschwerden, Nacken-, Schulter-, Hüft-, Knie- und Beinprobleme. Der ganze Wangenbereich war sehr schmerzhaft, ebenfalls die Augenregion. Vor dem Unfall lagen keinerlei körperliche Beschwerden vor, auch nicht im Sinne einer kranio-mandibulären Dysfunktion. Zum Zeitpunkt der zahnärztlichen Untersuchung im Oktober 2000 zeigte sich das Bild einer ausgeprägten, unfallbedingten kraniozervikalen und

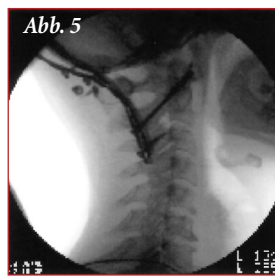


Abb. 5: Stabilisierungsoperation am kraniozervikalen Übergang mit transartikulärer Plattenverschraubung im Bereich C1/C2 dorsal bei Frau EA.

kranio-mandibulären Dysfunktion mit starken Schmerzen im Kiefer- und Gesichtsbereich.

Die neuromuskulär ausgerichtete Kieferzuordnung nach niedrigfrequenter TENS-Therapie zeigt, dass der muskulär entspannte Unterkiefer deutlich weiter vorne den Oberkiefer treffen möchte. Der Unterkiefer ist also in der gewohnheitsmäßigen Schlussbisslage zu weit retrahiert angesiedelt. Das gleiche Bild zeigt auch der Vergleich der habituellen (Abb. 6) mit der neuromuskulär ausgerichteten Kieferposition (Abb. 7). Frau EA wurde im November 2000 in der neuromuskulär ermittelten Position (Abb. 7) mit einer Aufbisschiene im Unterkiefer versorgt. Als Schienendesign wurde eine Modellgusschiene mit Kunststoffauflagen gewählt, so dass die Schiene praktisch als Zahnersatz diente und auch zum Essen getragen werden konnte. Parallel dazu leitete sie selbst umfangreiche, interdisziplinäre Behandlungen der zusätzlichen körperlichen Probleme ein. Zwei Monate nach Eingliederung der Schiene hatten sich Kiefergelenk-, Gesichts-, Zahn- und Kopfschmerzen deutlich gebessert; wiederum einige Monate später auch die Beschwerden im Ohr, den Augen und im Nacken. Die zusätzlich eingeleiteten manualtherapeutischen Maßnahmen hatten sehr viel zur Schmerzerleichterung beigetragen. Auf Grund der Schwere des Krankheitsbildes dauerte es sehr lange, eine

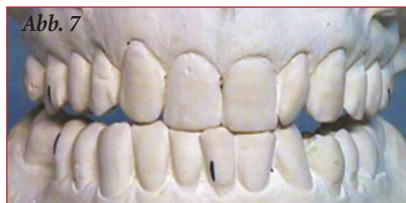
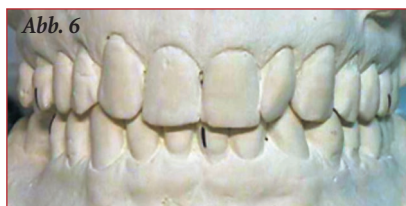
Abb. 6: Frau EA, habituelle Kieferposition.

Abb. 7: Frau EA, Neuromuskulär ausgerichtete Kieferposition. Im entspannten Zustand möchte der Unterkiefer deutlich weiter vorne dem Oberkiefer zugeordnet sein. Dort passen aber die Zähne nicht zusammen. Immer, wenn Zahnkontakt erforderlich ist (Essen, Schlucken), ist die Muskulatur gezwungen, den Unterkiefer nach hinten zu ziehen. Sie verspannt und kann darüber hinaus vielfältige Schmerzsymptome hervorrufen.

stabile Schienenposition zu erreichen. Im Juli 2002 wurde für die Nacht anstelle der Aufbisschiene in der gleichen Kieferposition eine Schnarcherschiene wie in Abb. 8 eingegliedert. Die Analyse im Schlaflabor hatte ein leichtes obstruktives Schlafapnoesyndrom ergeben. Der Gedanke dabei war nicht nur das Freihalten der Luftwege, sondern auch die Entlastung des HWS-Bereiches während der Nacht durch die Stabilisierung des Unterkiefers über die Schnarcherschiene. Frau EA war damit tagsüber leistungsfähiger, fühlte sich morgens ausgeruhter und besonders im HWS-Bereich wohler. Insgesamt bekam sie besser Luft, konnte wieder singen und längere Strecken wandern.

Die Nachkontrolle der Schnarcherschiene im Schlaflabor ergab eine Beseitigung der respiratorischen Ereignisse, eine Verringerung des Schnarchens

und eine höhere Sauerstoffsättigung des Blutes.

Frau TB, 65 Jahre

Wie bei Frau EA wurde auch bei Frau TB eine operative Stabilisierung des HWS-Bereiches durch Plattenverschraubung im Oktober 2001 vorgenommen (10). Allerdings war die Indikation nicht durch ein Schleudertrauma gegeben. Es bestand ein Zervikalsyndrom, Zerviko-zephalgie und Zerviko-brachialgie mit therapieresistenten Nacken-Schulter-Schmerzen bei fortgeschrittenem Verschleiß in Höhe C4 bis C7 und Tinnitus mit zervikaler Ursache.

Zum Zeitpunkt der Erstuntersuchung im Oktober 2002 bestanden ausgepräg-

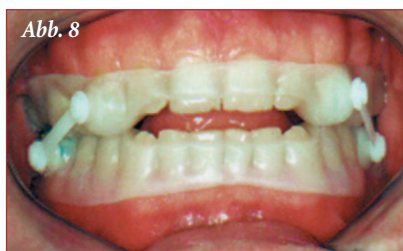

Abb. 8: Beispiel einer Silensor-Schnarcherschiene, wie sie bei Frau EA eingegliedert wurde. Der Unterkiefer wird über die Arme fixiert und kann nachts nicht zurückfallen. Beim Öffnen wird der Unterkiefer leicht protrudiert. So wird der pharyngeale Luftraum offen gehalten und gleichzeitig der HWS-Bereich entlastet.

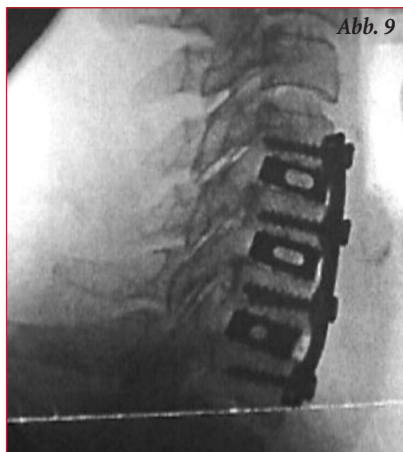

Abb. 9: Frau TB. Stabilisierung des HWS-Bereiches durch Plattenverschraubung.

te kraniozervikale Dysfunktionen, die in Wechselwirkung zu den ebenfalls sehr ausgeprägten kraniomandibulären Dysfunktionen standen; Schmerzen im linken Kiefergelenk und der linken Wange, Knirsch- und Pressverhalten, beim Zubeißen zeitweise Zischen im Ohr und sehr belastender Tinnitus links (Rauschen); Muskelkrämpfe, starke Schmerzen und Verspannungen im linken Hals, der linken Schulter, dem linken Ellenbogen, dem Rücken beiderseits und dem linken Fuß sowie eine schlechte Schlafqualität wurden außerdem angegeben.

Das Elektromyogramm der Kau-, Kopf- und Halsmuskulatur zeigt die Verspannungen dieser Region (Abb. 10). Nach niedrigfrequenter TENS-Therapie der Kaumuskulatur konnten diese Spannungen zwar nicht beseitigt, aber deutlich verringert werden (Abb. 11). Die Bewegungsaufzeichnung des Unterkiefers nach neuromuskulärer Entspannung zeigt die Retrallage und Rechtsverschiebung des Unterkiefers in der gewohnheitsmäßigen Schlussbisslage (Abb. 12). Die Analyse der Kiefermodelle in den entsprechenden Bisslagen ergibt das gleiche Bild (Abb. 13a, b). Im November 2002 wurde in der Position von Abb. 13b eine neuromuskulär ausgerichtete Aufbisschiene eingegliedert. Einige Wochen später traten keine Beschwerden mehr im Bereich der Kiefergelenke und Wangen auf. Ebenso nicht mehr die beklagten Krämpfe in der Kaumuskulatur. Die Beschwerden im restlichen Körperbereich wechselten und waren zeitweise besser. Der Schlaf konnte nicht positiv beeinflusst werden und die Probleme im HWS-, LWS-Bereich während der Nacht waren ausgeprägt und unverändert vorhanden. Es wurde eine Silensor-Schiene wie in Abb. 8 anstelle der „normalen“ Aufbisschiene für die Nacht in der neuromuskulär ausgerichteten Kieferposition von Abb. 13b zur Entlastung des HWS-Bereiches einge-

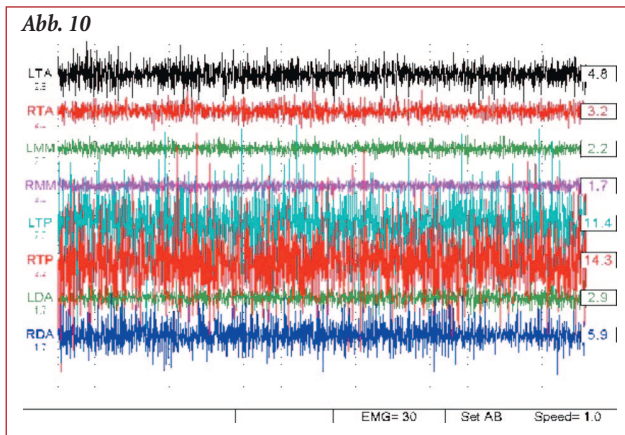


Abb. 10: Elektromyogramm der linken (L) und rechten (R) anterioren Temporalismuskeln (TA), der Masseter (MM), der hinteren Halsmuskulatur (TP) und der anterioren Digastricmuskeln (DA) vor Entspannung der Kaumuskulatur.

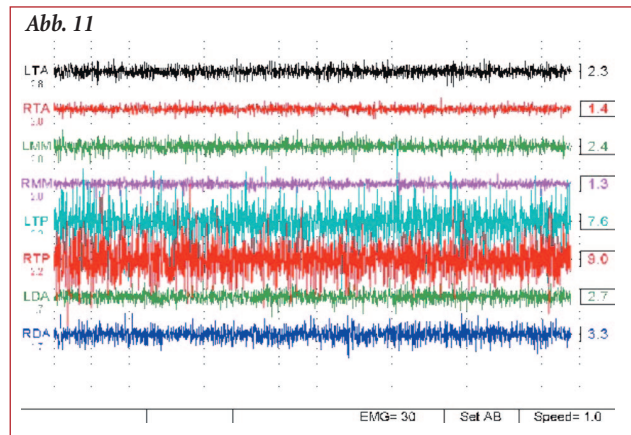


Abb. 11: Elektromyogramm der linken (L) und rechten (R) anterioren Temporalismuskeln (TA), der Masseter (MM), der hinteren Halsmuskulatur (TP) und der anterioren Digastricmuskeln (DA) nach Entspannung der Kaumuskulatur mittels niedrigfrequenter TENS-Therapie.

gliedert. Mit dieser Schiene konnte sie besser schlafen, fühlte sie sich morgens wohler und nicht mehr so stark verspannt. Zusätzlich konnten die Atmung und die Sauerstoffsättigung des Blutes verbessert werden (API = 1, Abb. 14). Mit der „normalen“ Aufbisschiene

war die Sauerstoffsättigung deutlich schlechter (API = 37).

Fazit

Schnarcherschiene können nicht nur schlafbezogene Atmungsstörungen positiv beeinflussen, sondern sie können

auch therapeutisch zur Entlastung der kraniozervikalen und kranio-mandibulären Region während der Nacht eingesetzt werden. Letzteres setzt in der Regel voraus, dass sich die Bisslagebestimmung für die Schienen an neuromuskulär ausgerichteten Methoden orien-

Literatur

¹Heise M: Zahnärztliche Behandlungsalternativen der Schlafapnoe. *SomnoJ* 1: 24-26, 2001.

²Hülse M; Losert-Bruggner B; Kuksen J: Schwindel und Kiefergelenkprobleme nach HWS-Trauma. *Man Med Osteopath Med.* 39: 20-24, 2001.

³Hülse M; Losert-Bruggner B: Die Bedeutung elektromyographischer Messungen in der Diagnostik und Therapie craniomandibulärer Dysfunktionen. *Z. f. Physiotherapeuten* 55-2: 230-234, 2003.

⁴Hülse M; Losert-Bruggner B; Schöttl R; Zawadzki W: Neuromuskulär ausgerichtete Bisslagebestimmung mit Hilfe niedrigfrequenter transkutaner elektri-

scher Nervenstimulation. *Man Med Osteopath Med.* 41: 120-128, 2003.

⁵Hülse M; Neuhuber WL; Wolff HD: Der kranio-zervikale Übergang. Springer Berlin, Heidelberg, 1998.

⁶Jankelson R: *Neuromuscular Dental Diagnosis and Treatment.* Ishiyaku EuroAmerica, Inc. St. Louis, Tokyo, 1990.

⁷Kares H: Schnarchen und Schlafapnoe aus zahnärztlicher Sicht. *GZM* 5: 4-8, 2000.

⁸Kares H; Schindler H; Schöttl R: Der etwas andere Kopf- und Gesichtsschmerz. *ICCMO Greiser, Rastatt,* 2001.

⁹Keersmaekers K; De Boever JA; Van Den Berghe L: *Otalgia in patients with*

temporomandibular joint disorders. *J. Prosthet. Dent.* 75: 72-76, 1996.

¹⁰Kopp S; Sebald WG; Plato G: Erkennen und bewerten von Dysfunktionen und Schmerzphänomenen im kranio-mandibulären System. *Manuelle Medizin* 38: 329-334, 2000.

¹¹Losert-Bruggner B: Myofunktionelle Untersuchung bei Schmerzen im Kieferbereich. *Man Med Osteopath Med.* 36: 213-217, 1998.

¹²Losert-Bruggner B: Gleichgewichtsstörungen und Schwindelgefühl. *Man Med Osteopath Med.* 37: 101-103, 1999.

¹³Losert-Bruggner B: Ermittlung der optimalen Position für Schnarcherschiene. *HNO* 12: 955-959, 2000.

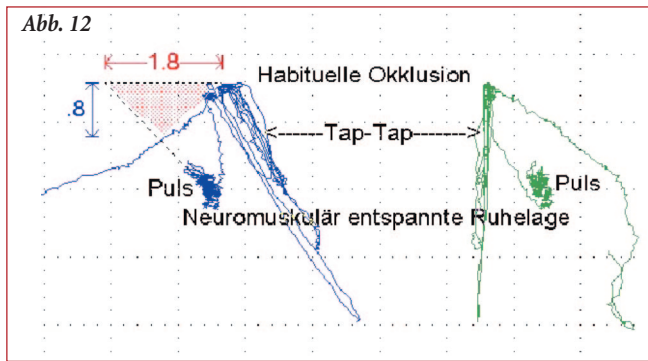
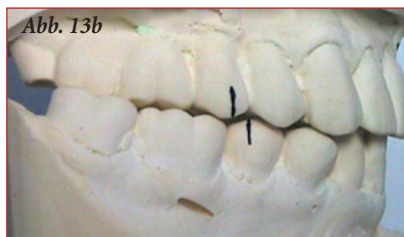


Abb. 12: Bewegungsaufzeichnung des Unterkiefers nach neuromuskulärer Entspannung der Kaumuskulatur. Deutliche Retrallage und Seitverschiebung des Unterkiefers in der habituellen Okklusion.

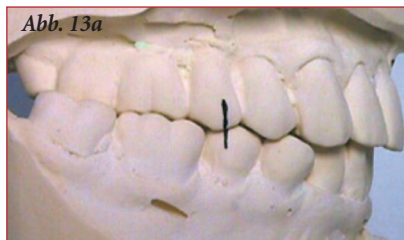

Abb. 13 a, b: Habitueller Okklusion (13a) und Position nach Entspannung der Kaumuskulatur mittels niedrigfrequenter TENS-Therapie (13b). Im entspannten Zustand will der Unterkiefer deutlich weiter vorne dem Oberkiefer zugeordnet sein.



tiert. Es erfolgt so keine Schädigung der Kiefer- und Kopf Gelenke. Sie therapiert im Gegenteil dazu sogar die Fehlfunktion dieser Gelenke. Vor diesem Hintergrund stellt eine kranio-mandibuläre Dysfunktion keine Kontraindikation für Schnarcherschienen dar. Die Schlaf-

forschung ist nicht nur in Deutschland ein noch sehr junges Wissensgebiet. Die Ursachen von Schlafstörungen können sehr vielfältig sein und erfordern eine interdisziplinäre und den ganzen Menschen umfassende Betrachtungsweise von allen Therapeuten: Schlafmedizinern, Internisten, HNO-Ärzten, Neurologen, Psychologen, Psychiatern und Zahnärzten.

Dr. Brigitte Losert-Bruggner

Lorscher Str. 2

68623 Lampertheim-Hüttenfeld

¹⁴Losert-Bruggner B: Therapieresistente Kopfschmerzen, Probleme im Bereich der HWS, Schwindel, Augenbrennen und Tinnitus können ihre Ursache im Zahnsystem haben. *Z. f. Physiotherapeuten* 52-11: 1923-1927, 2000.

¹⁵Losert-Bruggner B; Schöttl R; Zawadzki W: Neuromuskulär ausgerichtete Bisslagebestimmung mit Hilfe niedrigfrequenter TENS-Therapie. *GZM* 8-1: 12-18, 2003.

¹⁶Maurer JT; Hörmann K: Diagnostik und Therapie von schlafbezogenen Atemstörungen. *HNO* 46: 958-968, 1998.

¹⁷Neuhuber WL: Der kraniozervikale Übergang: Entwicklung, Gelenke, Muskulatur und Innervation. in Hülse M; Neuhuber WL; Wolff HD: *Der kranio-*

zervikale Übergang. Springer Berlin, Heidelberg, S. 11-31, 1998.

¹⁸Plato G; Kopp S: Kiefergelenk und Schmerzsyndrome. *Manuelle Medizin* 37: 143-151, 1999.

¹⁹Rose E; Ridder GJ; Staats R; Jonas IE: Intraorale Protrusionsgeräte bei schlafbezogenen obstruktiven Atemstörungen. *HNO* 50: 29-34, 2002.

²⁰Schlieper, J: Empfehlungen zur Befunderhebung vor Anwendung von Unterkieferprotrusionsschienen (UPS) bei der Therapie von Schlaf-Atemstörungen – der UPS Status. *SomnoJ* 2: 14-16, 2003.

²¹Schöttl R: Der heilende Puls. *ICCMO-Brief* 2: 3, 24-28, 1997.

²²Schöttl W: *Die cranio-mandibuläre Regulation.* Hüthig Heidelberg, 2001.

²³Schöttl R: *Physiologie und Applikation der Niederfrequenz-TENS.* *Dental-praxis* 5/6: 165-174, 2001.

²⁴Shulz H (Hrsg.): *DGSM Kompendium Schlafmedizin.* Ecomed, Landsberg/Lech, 2003.

²⁵Wiegand T: *Thermoplastische intraorale Testgeräte.* *SomnoJ* 4: 14-16, 2001.

²⁶Wolff HD: *Neurophysiologische Aspekte des Bewegungssystems.* Springer Berlin, Heidelberg, 1996.

²⁷Wolff HD: *Anmerkungen zur Pathophysiologie der Funktionsstörungen des Kopfgelenkbereiches.* in Hülse M; Neuhuber WL; Wolff HD: *Der kranio-zervikale Übergang.* Springer Berlin, Heidelberg, S. 33-41, 1998.